

## Fortbildungen bis Juli 2011

Thema der Veranstaltung	Datum	Zeit	Ort	Punkt-wert	Anmeldung erforderlich
Neue Entwicklungen in der Kardiologie und Kardiochirurgie – Fallbeispiele und Übersichtsreferate	22.01.2011	08:50 – 13:00 Uhr	A	6	ja
Sachkunde ICD-Therapie	08.07.2011 09.07.2011	09:00 – 18:30 Uhr 08:00 – 15:15 Uhr	C	21	ja, über DGK
Rhythmologisches Gespräch „Vorhofflimmern“	20.10.2010	17:00 – 19:00 Uhr	D	3	ja
Aufbaukurs Elektrophysiologie	Frühjahr 2011	14:00 – 18:15 Uhr 09:00 – 16:00 Uhr	E	13	ja, über Biotronik

A: Klinik Augustinum München, Theatersaal  
B: Klinik Augustinum München, Vortragsraum Ebene 0

C: Hofgut Algertshausen, Algertshausen 1, 86922 Eresing  
D: Best Western Hotel Cristal, Schwanthalerstraße 36, 80336 München  
E: Dorint – An der Kongresshalle, Imhofstraße 12, 86159 Augsburg

**Anmeldung per Post:**  
Klinik Augustinum München  
Wolkerweg 16 · 81375 München

**Anmeldung per E-Mail:**  
fortbildung@med.augustinum.de

**Anmeldung per Internet:**  
www.augustinum-kliniken.de  
(Startseite > Für Ärzte > Fortbildungen)

## Personalia



Nach über 30 Jahren Zugehörigkeit zu unserem Ärzteteam – davon 15 Jahre als Chefarzt der Gastroenterologie – wird **Dr. Nikolaus Frank** im Februar 2011 in den Ruhestand gehen.

Als Nachfolger konnten wir Privatdozent **Dr. Tilman Gerlach** gewinnen, der seine berufliche Karriere in München begann. Nach der Weiterbildung zum Facharzt für Innere Medizin und Gastroenterologie im Klinikum Großhadern wechselte er als Oberarzt an



die renommierte Universitätsklinik Zürich. Von dort wurde er als leitender Arzt für Gastroenterologie und Hepatologie an das Kantonsspital St. Gallen in der Schweiz berufen. Seine weitere Karriere setzt er nun als Chefarzt an unserer Klinik fort.

Dr. Gerlach ist 45 Jahre alt, verheiratet und hat eine Tochter.

Die Klinik Augustinum München bedankt sich herzlich bei vier ehemaligen Ärzten und wünscht ihnen alles Gute:

**Dr. Felix Kreidel** verließ unsere Klinik nach Hamburg in die Arbeitsgruppe Klappeninterventionen der Asklepios Klinik St. Georg (Schwerpunkt Kardiologie, Prof. Dr. Karl-Heinz Kuck). **Dr. Etienne Luciani** wurde zum Oberarzt der St. Vincentius-Kliniken Karlsruhe (Schwerpunkt Kardiologie, Prof. Dr. Bernd-Dieter Gonska) ernannt. **Dr. Karin Vogt** und **Dr. Sören Kühnapfel** schlossen ihre Ausbildung zum Kardiologen ab und wechselten in die Kardiologische Gemeinschaftspraxis Im Tal in München (Prof. Dr. Sigmund Silber) bzw. in die Kardiologische Gemeinschaftspraxis in Mindelheim (Dres. Brigitte und Matthias Neff).

// Impressum

**KLINIK AUGUSTINUM MÜNCHEN** Mittelpunkt Innere Medizin

Wolkerweg 16 · 81375 München  
Telefon: 089/ 70 97-0  
Fax: 089/ 70 97-1819  
E-Mail: info@med.augustinum.de  
Internet: www.augustinum-kliniken.de

**Verantwortlich für Herausgabe und Inhalt:**  
Angela Benne, Betriebsdirektorin  
**Redaktion und Layout:**  
Klinik Augustinum München, Angela Benne  
COADDO PR-PROJEKTE, G. Schmidt & Team

**Augustinum**  $\Phi$

Kurt Wilkin, Geschäftsführer  
Augustinum Wohnstiftung gGmbH

# KLINIK AUGUSTINUM MÜNCHEN

Mittelpunkt Innere Medizin

Lehrkrankenhaus der Ludwig-Maximilians-Universität München · Information für Ärzte

Fachbereich Kardiologie | Prof. Dr. med. Michael Block, Chefarzt der Kardiologie

## Katheterlabore des Augustinums verfügen jetzt über Druckdrahtmessung

Seit April sind zwei unserer Herzkatheterlabore für die Druckdrahtmessung ausgestattet, was dem Patienten noch größere Sicherheit bietet.

Häufig stellt sich während einer Herzkatheteruntersuchung die Frage, ob die gefundene Koronarstenose für den Patienten relevant ist, also zu einer bedeutsamen Minderperfusion in einem größeren Myokardareal führen kann. Falls zuvor erfolgte Belastungsuntersuchungen nicht wegweisend gewesen oder gar nicht erfolgt sind, kann die Messung des Druckabfalls über der Stenose – und damit der fraktionellen myokardialen Flussreserve unter einer durch Adenosin maximal gesteigerten Myokarddurchblutung – zur sofortigen Entscheidung beitragen. Eine Vertagung der Stentimplantation auf eine zweite Herzkatheteruntersuchung mit zwischengeschalteten Belastungsuntersuchungen kann vermieden werden.

Auch schwierige Situationen lassen sich häufig schnell beantworten – etwa die Frage, ob alle der hintereinandergeschalteten Stenosen in einem Ast einen Stent brauchen oder die Überlegung, welche der Stenosen in verschiedenen Ästen für die Beschwerden des Patienten verantwortlich ist.

Das zugrundeliegende Prinzip: Die Stenose wird mit einem Koronardraht passiert, der kurz hinter seiner Spitze einen Druckaufnehmer aufweist. Wird unter Adenosin ein bestimmter relativer Druckabfall gesehen, so spricht dies für eine Signifikanz der Stenose. Über den Druckdraht lässt sich dann sofort der Ballon mit dem Stent in die Stenose vorbringen. Eine randomisierte Studie belegte, dass dieses Vorgehen zu weniger Ereignissen im Endpunkt Tod, Herzinfarkt oder erneute Revaskularisation führte und darüber hinaus weniger Stents benötigt wurden (FAME-Studie, N Engl J Med 2009).



## Liebe Kolleginnen und Kollegen,

als Lehrkrankenhaus der Ludwig-Maximilians-Universität sind wir stets auf dem aktuellen Stand der Wissenschaft und engagieren uns für die Aus- und Weiterbildung des medizinischen Nachwuchses – dies ist sicherlich einer der Gründe, weshalb Sie uns Ihre Patienten anvertrauen.

Denn ob junge Ärzte nach einiger Zeit unser Haus verlassen oder sich intern profilieren: Sie sind hervorragend für ihre Karriere gerüstet. Eine besondere Ehre wurde Chefarzt Professor Block zu teil: Das Magazin FOCUS zählt ihn zu den 75 besten Kardiologen Deutschlands – wir gratulieren herzlich.

Mit freundlichen Grüßen

*Matthias Blumenstein*  
Prof. Dr. med. Matthias Blumenstein  
Ärztlicher Direktor und Klinikleitung

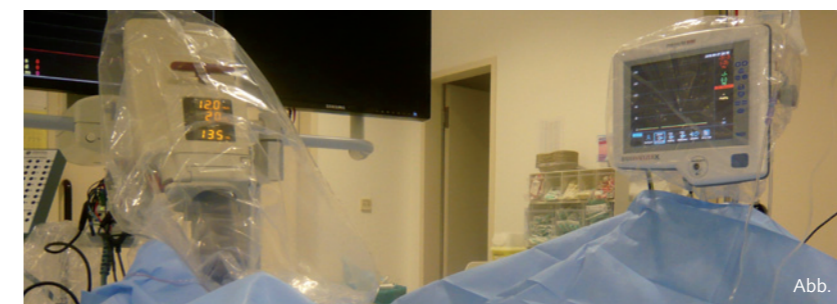

Abb. 1

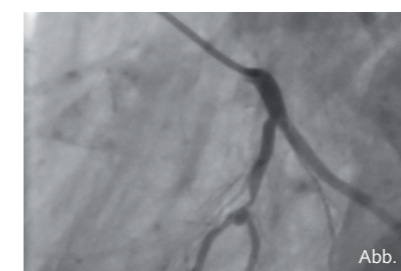


Abb. 2

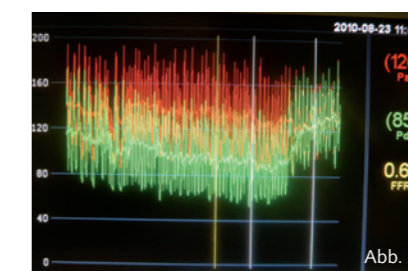


Abb. 3

Abb. 1: Am Fußende des Herzkathetertisches ist rechts im Bild die Bedienungseinheit zur FFR-Messung (fraktionelle Flussreserve) angebracht. Links zeigt sich die Hochdruckspritze für Röntgenkontrastmittel.

Abb. 2: Ein in der Aufzweigung zwischen Riva und Diagonalast liegendes kleines Koronaraneurysma (in der Mitte des Bildes) hat zu Beginn eine schwer einzuschätzende Stenose. Links unten ist im Riva der Druckdraht zu sehen.

Abb. 3: Bereits ohne Adenosin ist der über dem Druckdraht (grüne Kurve) distal der Stenose gemessene Druck deutlich niedriger als der am Östium des linken Kranzgefäßes (rote Kurve). Unter Adenosingabe kommt es im mittleren Abschnitt zu einem weiteren Abfall mit einer minimalen FFR von 0,67. Nach Rückzug des Druckdrahtes über die Stenose hinweg nach proximal besteht kein Druckgradient mehr (rechte Bildseite).

Fachbereich Kardiologie | Prof. Dr. med. Michael Block, Chefarzt der Kardiologie

## 60. transfemorale Aortenklappenersatz im Augustinum erfolgt

Vor gut zwei Jahren implantierte die Klinik Augustinum München den ersten transfemorale Aortenklappenersatz in Lokalanästhesie – mittlerweile wurde der Eingriff schon 60 Mal durchgeführt.

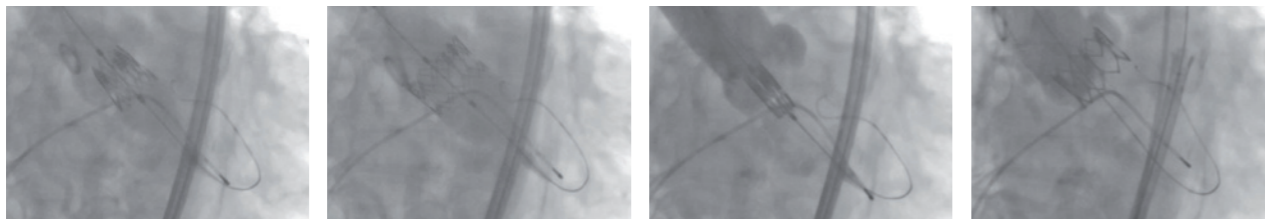
Die ersten Patienten mussten noch über Einführungsschleusen versorgt werden, die bis zu neun Millimeter dick waren. Für die beiden Klappenmodelle, die heute auf dem Markt sind, genügt ein Durchmesser von sechs bis sieben Millimeter. Hierdurch wird ein transapikaler Zugang in Vollnarkose seltener erforderlich – anfangs war dies noch bei mehr als 50

Prozent unserer Patienten notwendig. Heute können wir 80 bis 90 Prozent transfemorale versorgen.

Ende September 2010 wurde die erste randomisierte Studie auf diesem Gebiet veröffentlicht: Betrachtet wurden Patienten mit einem unvermeidbar hohen Risiko für die konventionelle Operation. In der Gruppe, die einen transfemorale Aortenklappenersatz erhalten hatte, lebten nach einem Jahr noch 20 Prozent mehr Patienten als unter denjenigen ohne Aortenklappenersatz (Partner Trial, N Engl J Med 2010). Die Inoperabilität für einen konventionellen Herzklap-

penersatz wurde interdisziplinär entschieden.

Auch in der Klinik Augustinum München wird die Entscheidung für jeden Patienten in einer Konferenz zwischen Kardiologen, Kardiochirurgen und Kardioanästhesisten gefällt. Maßgeblich in die Entscheidung fließen ein: neben einem hohen Alter und einer allgemeinen körperlichen Gebrechlichkeit schwere Komorbiditäten (etwa eine ausgeprägte COPD) oder schwere zusätzliche kardiovaskuläre Probleme wie eine sehr schlechte Pumpfunktion oder eine schwerst kalzifizierte Aorta.



Augenblick der Implantation einer SAPIEN XT-Aortenklappe

Auf der Abbildung ganz links ist die Klappe auf dem Ballon zu sehen, vormontiert im Aortenklappenannulus liegend. Der NovaFlex-Katheter ist einige Zentimeter zurückgezogen, und über einen Pigtail-Katheter ist die Aortenwurzel zu sehen. Zusätzlich von links kommend ist ein temporäres Schrittmacherkabel im rechten Ventrikel platziert. Im zweiten Bild von links ist die Klappe bereits halb, im Bild danach durch den Ballon komplett geöffnet. Im Bild ganz rechts sind der NovaFlex-Katheter und der Ballon in die Aorta descendens zurückgezogen. Die Aortenwurzelinjektion zeigt, dass die Klappe gegenüber dem linken Ventrikel dicht ist und die Koronarostien durch die neue Klappe nicht beeinträchtigt werden.

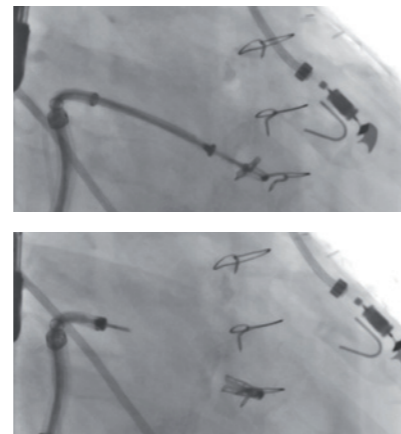
Fachbereich Kardiologie | Prof. Dr. med. Michael Block, Chefarzt der Kardiologie

## Kathetertherapie - eine neue Option bei therapieresistenter Hypertonie?

Vor über einem Jahrzehnt bot die Klinik Augustinum München erstmals eine Alternative zum konventionellen Klappenersatz an: die Valvulotomie von hochgradigen Mitralstenosen durch Erweiterung mittels eines Inoue-Ballon-Katheters. Seit wenigen Monaten können wir auch die hochgradige Insuffizienz der Mitralklappe mithilfe einer Kathedertechnik behandeln. Dabei werden beide Segel mittels des so genannten MitraClip® an einer Stelle so adaptiert, dass die Insuffizienz deutlich zurückgeht.

Das Setzen des MitraClip® ist technisch aufwändig. Es erfolgt über eine transseptale über das Vorhofseptum vorgeführte Schleuse, die komplex dreidimensional steuerbar ist. Da das Einfangen der Mitralsegel mit dem MitraClip® eine transösophageale Echokardiographie erfordert, vollziehen wir das Verfahren derzeit in Vollnarkose. Das Ergebnis wird akut per Farbdoppler überprüft und bei Bedarf der MitraClip® versetzt oder ein zweiter hinzugefügt.

Grundsätzlich jedoch ist der MitraClip® kein Ersatz für die chirurgische Mitralklappenrekonstruktion oder einen konventionellen Mitralklappenersatz. Im Augenblick bleibt die Methode Patienten vorbehalten, bei denen die operativen Verfahren nur mit hohem Risiko durchgeführt werden können – zum Beispiel aufgrund einer sehr schlechten linksventrikulären Funktion oder eines sehr hohen Lebensalters (EVEREST II Studie, präsentiert auf dem ACC 2010). Diesen Patienten, die bisher nur symptomatisch bei rezidivierenden kardialen Dekompensationen behandelt wurden, steht nun eine Alternative zur Verfügung, die ihre Herzinsuffizienz deutlich und nachhaltig verbessern kann.



Zwei Röntgenbilder des Herzens während der Implantation eines MitraClip®

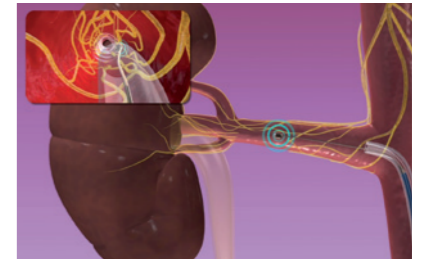
Links sind die beiden Flügel des in der Mitte des Bildes befindlichen MitraClip® noch im ca. 90-Grad-Winkel geöffnet und am Katheter fixiert. Im rechten Bild ist der MitraClip® nach dem Fassen der beiden Mitralsegel geschlossen und vom Katheter gelöst worden.

Der Katheter liegt in einer durch das Vorhofseptum vorgeschobenen steuerbaren Schleuse, die jeweils links unten im Bild ist. Links oben ist die transösophageale Sonde zu sehen, über die die Positionierung des MitraClip® gesteuert wird. Zusätzlich sind in der Mitte Drahterclagen nach vorausgegangener Bypassoperation und rechts eine EKG-Elektrode abgebildet.

Fachbereich Nephrologie und Stoffwechsel | Prof. Dr. med. Matthias Blumenstein, Chefarzt der Nephrologie

## Erstmals in München: Klinik Augustinum verbessert Blutdruck durch Nervenblockade

Bei arterieller Hypertonie kann eine Ausschaltung des renalen sympathischen Nervensystems den Blutdruck deutlich senken. Dieser Eingriff wurde im Juli 2010 erstmals in München erfolgreich durchgeführt – und zwar in der Klinik Augustinum. Durch eine Nervenblockade im Nierenbereich verbesserten die Chefarzte Prof. Michael Block (Fachbereich Kardiologie) und Prof. Matthias Blumenstein (Fachbereich Nephrologie und Stoffwechsel) den Blutdruck eines Patienten, der unter therapieresistenter arterieller Hypertonie litt.



### Blutdrucksenkung durch Nervenblockade

Die Klinik Augustinum freut sich, dass wir diese vielversprechende Methode ab sofort ausgewählten Patienten zur Verfügung stellen können. Gerne beantworten wir Ihre Fragen zur Behandlungsmethode oder Indikationsstellung. Beratung zur Ausschaltung des renalen sympathischen Nervensystems bei therapieresistenter arterieller Hypertonie:

### Fachbereich Nephrologie und Stoffwechsel

Ärztlicher Direktor/  
Chefarzt: Prof. Dr. med.  
Matthias Blumenstein

Sekretariat: Birgit Mayerhofer

Telefon: 089/ 70 97-1694  
mayerhofer@med.augustinum.de

Lange schon ist bekannt, dass bei hypertonen Patienten nach operativer Entfernung beider Nieren (zum Beispiel bei Tumornephrektomie) oder auch durch eine gezielt vorgenommene Splanchniektomie ein präoperativ therapieresistenter Blutdruck gebessert wird. Die verstärkte Aktivität des sympathischen und speziell des renalen Nervensystems spielt demnach eine wichtige pathophysiologische Rolle für die Entwicklung und Unterhaltung eines hohen Blutdrucks. Neuerdings kann – mithilfe eines kathetergestützten Ablationsverfahrens – das innerhalb und entlang der Nierenarterienwand verlaufende sympathische Nervenfasergeflecht relativ unkompliziert unterbrochen werden. Hierzu wird über die Femoralarterie ein spezieller Katheter in beide Nierenarterien geführt. Mittels Radiofrequenzenergie lassen sich die Nervenfasern in der Gefäßwand gezielt ausschalten.

Das in Australien entwickelte Verfahren hat sich inzwischen in internationalen klinischen Anwendungsbeobachtungen bei mehr als 200 Patienten bewährt. Die Ergebnisse sind durchaus eindrucksvoll: Innerhalb von sechs bis zwölf Monaten sank der zuvor kaum kontrollierbare Blutdruck signifikant und kontinuierlich ab. In den meisten Fällen konnte die antihypertensive Medikation drastisch reduziert werden. Nennenswerte Komplikationen wurden dabei weder im Zusammenhang mit dem Eingriff noch während der mittlerweile bis zu zweijährigen Nachbeobachtung registriert.

## Personalia



**Dr. Sven Kriegeskorte** ist der derzeitige Aufnahmearzt der Klinik Augustinum München. Damit ist er verantwortlich für das Bettenmanagement und der Ansprechpartner für Zuweisungen und ambulante Kathetereingriffe.



**Dr. Georg von Bodman** (links) wurde zum Funktionsoberarzt der Klinik Augustinum München für das Gebiet „Elektrophysiologie“ ernannt. Ab November ist er einer von 20 deutschen Nachwuchselektrophysiologen, die am zweijährigen Fellowship Herzrhythmus der Weiter- und Fortbildungs-Akademie Kardiologie teilnehmen.

**Dr. Markus Füller** wurde zum Funktionsoberarzt der Klinik Augustinum München für das Gebiet „Bildgebende Verfahren“ ernannt. Auf der diesjährigen Herbsttagung für Kardiologie präsentierte er zwei Poster, von denen eines in die Endauswahl für den Hans-Jürgen-Bretschneider-Posterpreis kam.

### Prof. Dr. Michael Block

zählt zu den 1.100 Top-Medizinern Deutschlands und zu den 75 besten Experten für Kardiologie. Zusammen mit sechs weiteren Münchner Kardiologen wurde er in die Ärzteliste 2010 des Magazins FOCUS gewählt. Dabei wurde er sowohl häufig von Kollegen als auch von Patienten empfohlen.

Unter der Mitwirkung Prof. Blocks erschienen in diesem Jahr die kommentierte Zusammenfassung der Leitlinien der European Society of Cardiology zur infektiösen Endokarditis sowie das Konsensuspapier der Task Force „Brustschmerz-Ambulanz“ der Deutschen Gesellschaft für Kardiologie – Herz- und Kreislaufforschung.

Auf der 77. Jahrestagung der Deutschen Gesellschaft für Kardiologie in Mannheim (27. bis 30.4.2011) wurde Prof. Block gebeten, ein Referat zum Thema „Die Therapie schlafbezogener Atmungsstörungen als Therapie der koronaren Herzkrankung“ zu halten, auf dem 3. p-c-i live in München (02. bis 03.12.2010) ein Referat zu „Biventrikulärer Herzschrittmacher: Wann und bei wem?“.